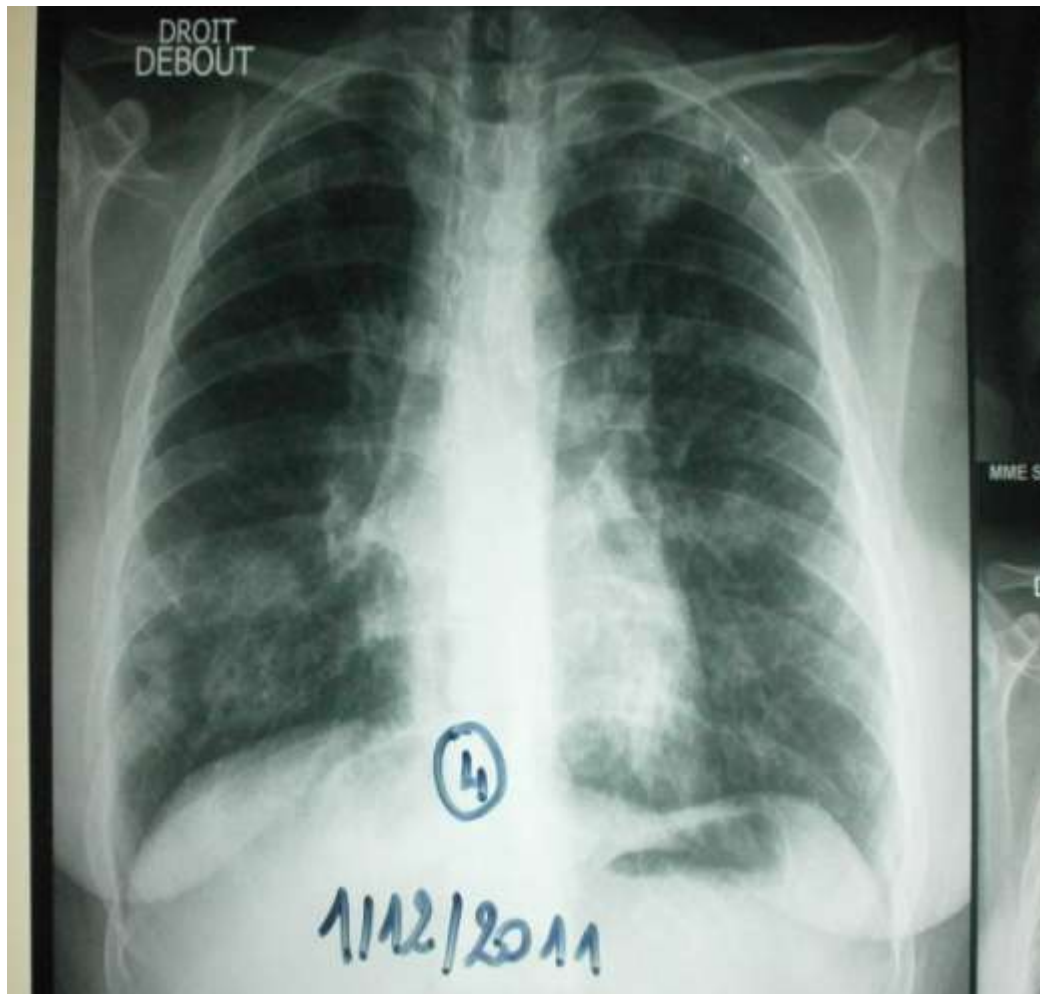
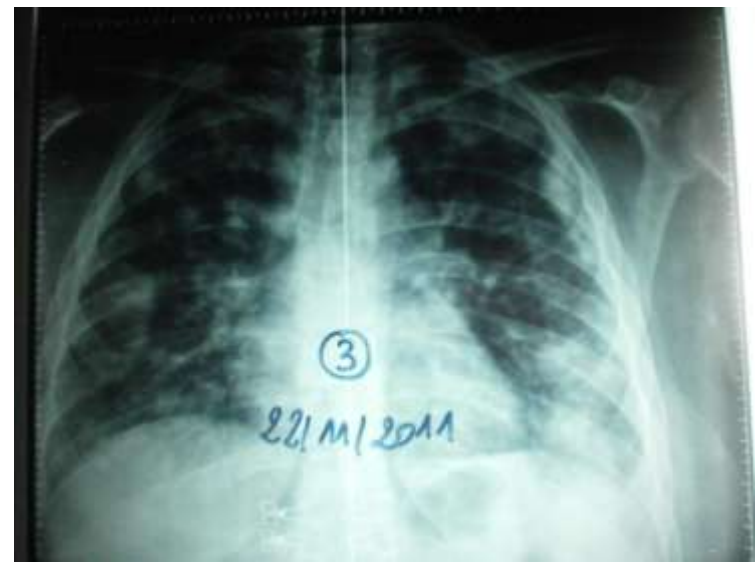
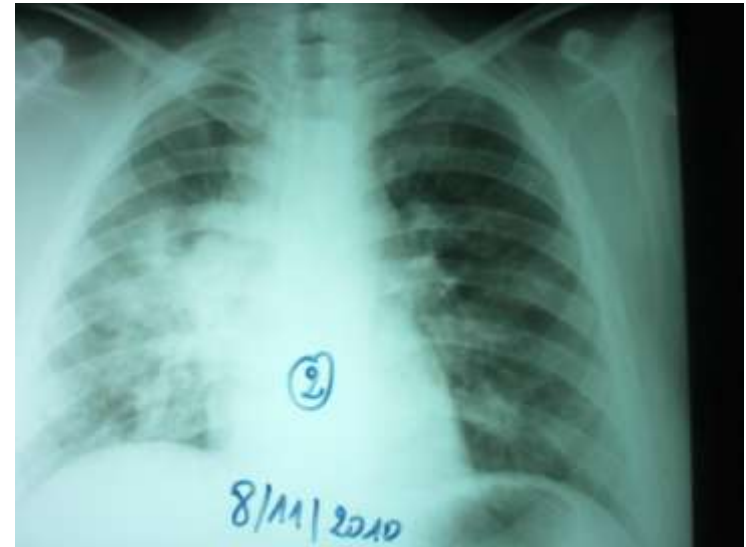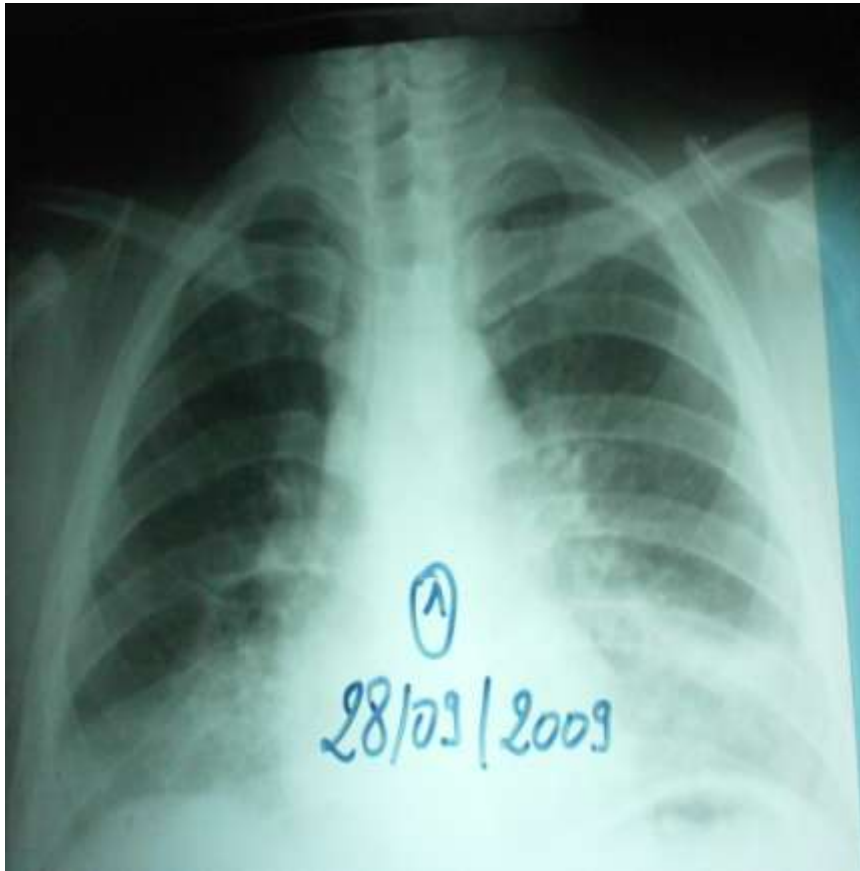SAMIA B ..35 ANS asthmatique ;m'a consultée le 01/12/2011 pour : Exacerbations fébrile et hémoptysie a répétitions
Sortie de l'Hôpital il ya 3 JOURS.



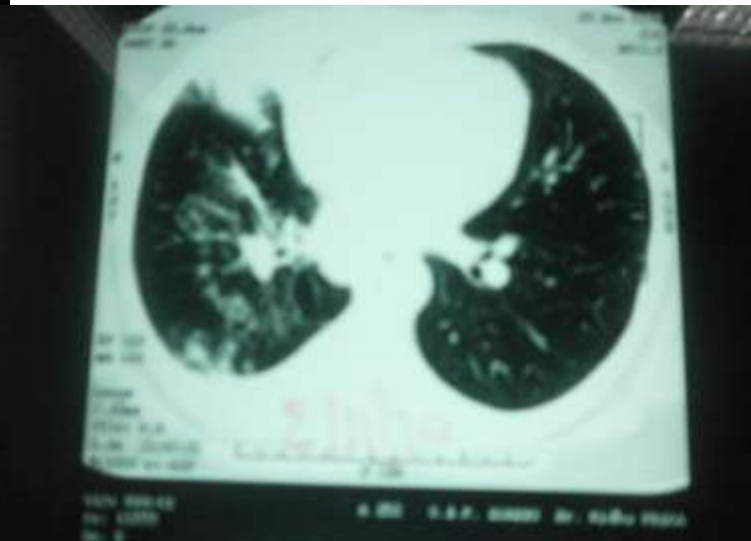
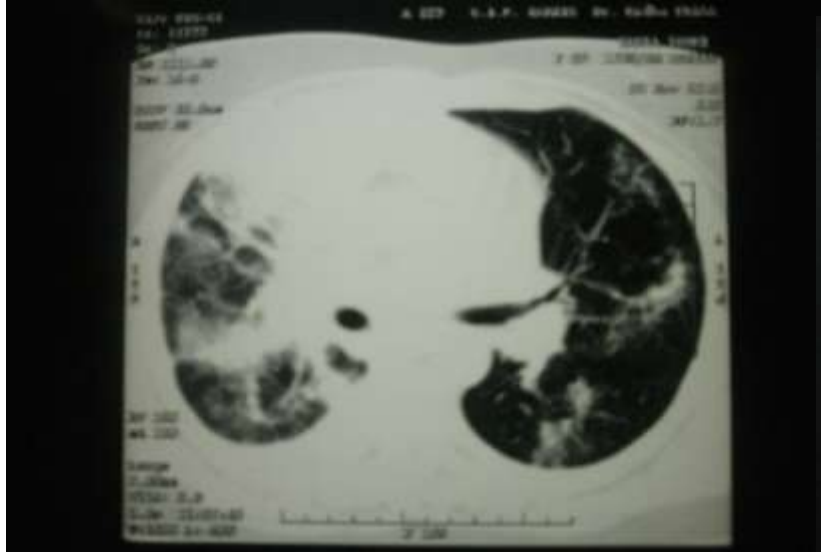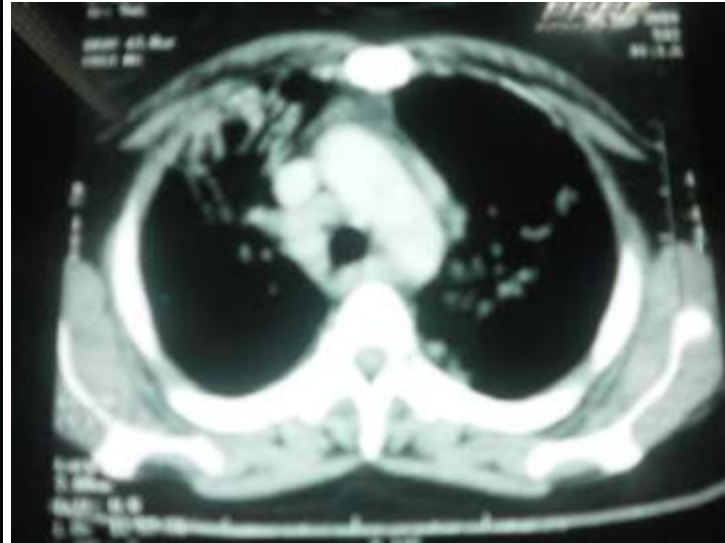
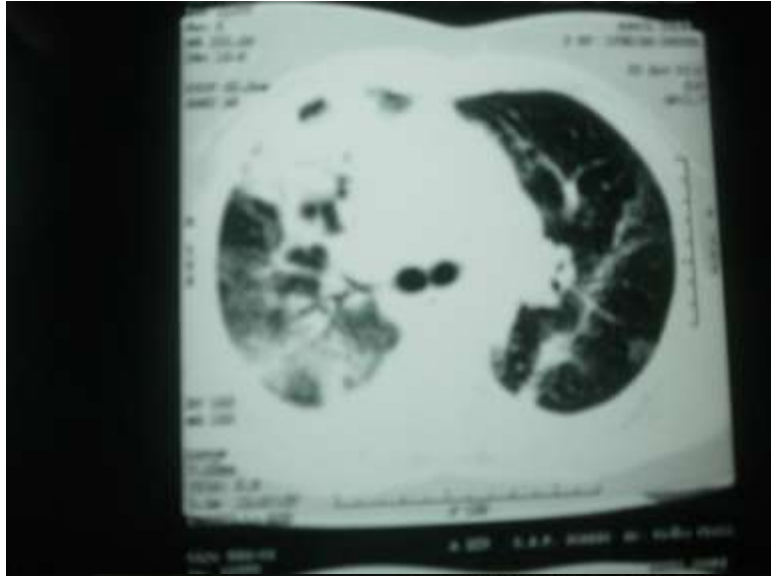- **RX THORAX**
1/12/11
- *SYNDROME
INTERTIELLE SANS
RETRACTION -
*CONDENSARION
ALVEOLAIRE LSG ET
LID

Depuis 3 ANS :SYNDROME ALVEOLAIRE LABILE



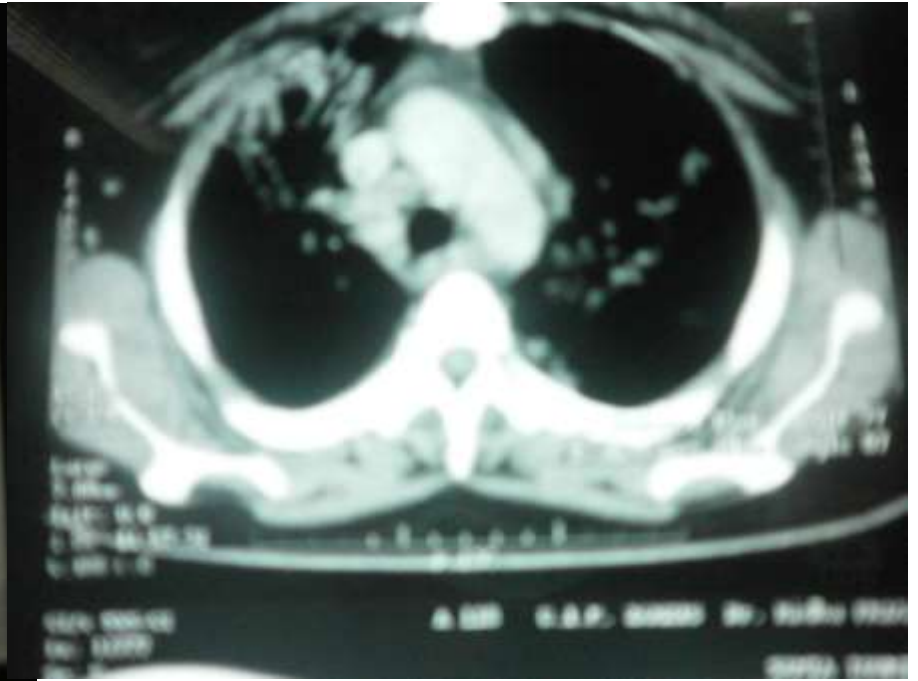
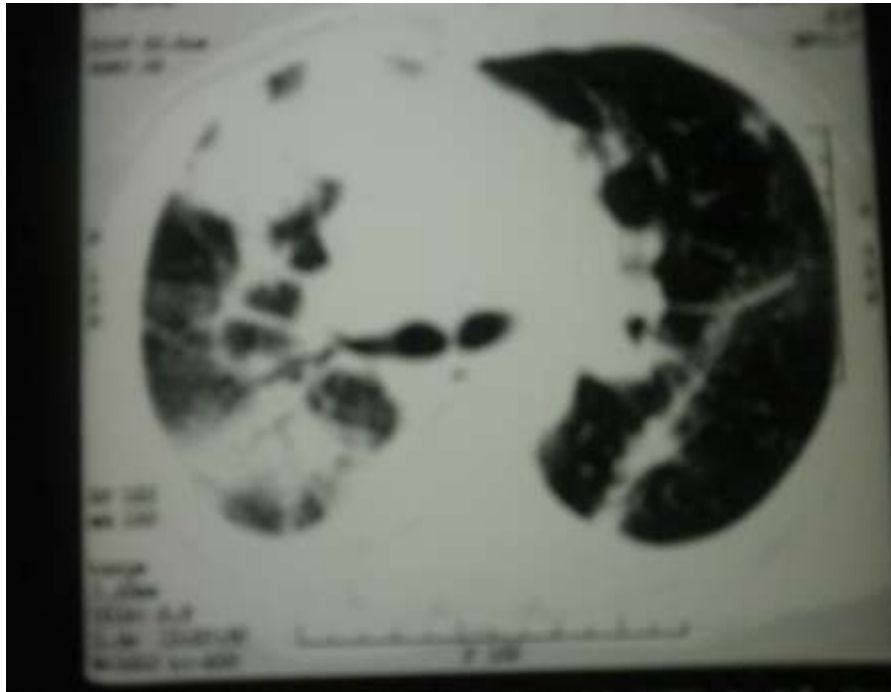
SCANNER THORACIQUE 2/11/10

Adenopathie loge de barety--Reaction pleurale droite-S ALVEOLAIRE
PREDOMINANTPOUMON DROIT EN INFERIEUR QUI SEMBLE
RETRACTEE-INFILTRAT ALVEOLOINTERTIELLE A GAUCHE



SCANNER THORACIQUE 20/11/11

NETTE ALELIORATION S INTETIELLE (Reticulation-nodules) Condensation apicale posterieur et basale droite -Pas d' adenomegalie franche -



CONSULTATION DU 01/12/2011 : Majoration de la dyspnée depuis 15 jours ;hémoptysie récidivante de moyenne abondance .Pas de fièvre pas d'arthralgie pas de lésion cutanée. Sortie de l' hôpital il ya 3 jours SS Tavanic

ANTECEDENTS ET TARES :

Status post partum(45 JOURS)
Rhinite et asthme connu depuis 3 ans

EXAMEN PHYSIQUE :

QQ Sibilances ;Rhinite rose pale.
TA: 13/8; RC :80 /min.Sat:98 %.T° 37

E.C.G :NORMALE

EXAMENS BIOLOGIQUES :

NFS: GB = 10,600 10³/mm³
(**EOSYNO=37%**) - HB= 10,5 gr/l -
PLAQUETTES = 435000/mm³

VS : 33/64 . CRP:64

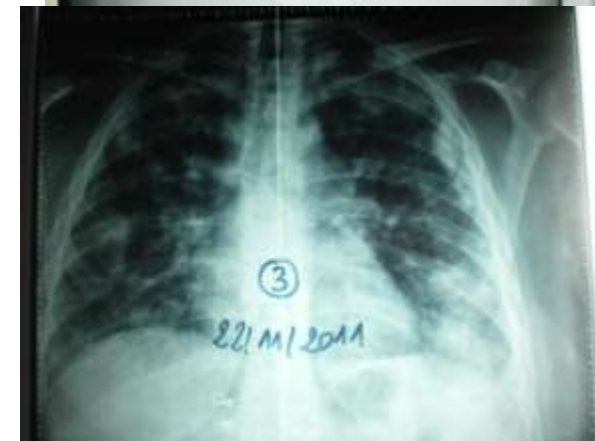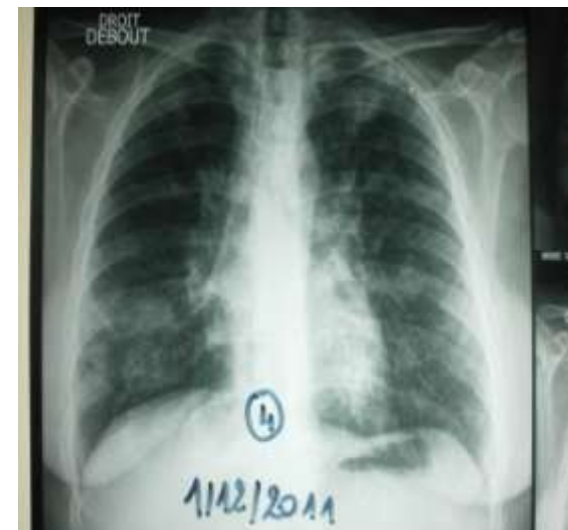LDH:161UI/l.55UI

URINE:

Hématies: assez nombreux .Protéinurie = 180mg/l

RX THORAX du 1/12/11 (4)

S INTETIELLE SANS RETRACTION –CONDENSARION ALVEOLAIRE LSG ET LID. Amélioration par rapport a celle du 22/11/11(3)



BILAN IMMUNOLOGIQUE

- **Electrophorèse des protides:**
- Albumine: 37,68 gr/dl (NL:52-67)
- Alpa 2 : 10,90 gr/dl (NL: 6 -10)
- Gamma : 16,43 gr/dl(NL :10-20)
- Protide:79g/l;Rapp.A/G:0,91
- **Antistreptolysines** O:120 U/ml (inférieur à 200)
- **Réaction au latex waaler rose:** Négative
- **AC Anti cytoplasme des polynucléaires:** 3AU/ml(<15 AU/ml Négative)
- **Anti CCP:** 1,5U/ml(Négative<5U/ml)
- **Complément** C3:0,93g/l (0,90-1,80); C4:0,17g/l (0,15-0,45)
- **Auto-Ac Anti-ADN natif** (T.de FARR):3,80UI/ml (Normale< 12 UI/ml)
-

FIBROSCOPIE BRONCHIQUE :

Aspect inflammatoire de toute la muqueuse bronchique .

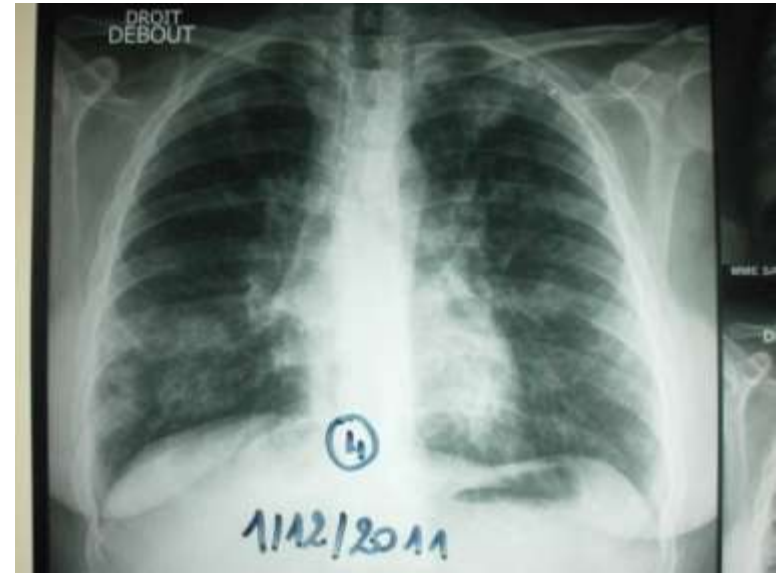- **Biopsie**: inflammation chronique de la muqueuse bronchique; absence de signes de spécificité ou de malignité.
- **Liquide bronchique** :modérément inflammatoire; absence de cellule néoplasique. ABSENCE DE B.A.A.R
- **Lavage Broncho-alvéolaire** :Légère polynucléose avec éosinophilie
- Cellularité globale:180000 cellules/ml
- Comptage cellulaire:
- Macrophages:82%
- Lymphocytes:04%
- Polynucléaires éosynophiles:10%
- Sidérophages:néant
-

DIAGNOSTIC :

POUMON EOSYNOPHYLE CHEZ UNE ASTHMATIQUE

MEDICAMENTS PRESCRITS :

-
- 1) FORADIL poudre pour inh. en gelule
- 1gelule x 2(3 mois)
- 2) Miflonide 400
- 1 inh x2 (3 mois)
- 3) TEFANYL Gélules à 1 mg
- 1 gélules le soir pendant 60 jours .
- 4) ZENTEL 400 cp Ascaridiose Teniasis
- 1cp/j x3j A REPETER DANS 15 JOURS
- 5) ESORAL 40 1 BOITE DE 28
- 1CP/JOUR le soir (28 jours)
- 6) KALEORID Cp
- 1cp/j A MIDI 1boite
- 7) SOLUPRED 20 mg.
- 3 cp(3 j)puis 2cp(7j)puis 1cp(15j)puis 1/2cp(30j) dissous dans l'eau le matin en une seule prise au mileux du petit dejeuner +RSS
- Prochain contrôle dans ds 3 mois+RX+VS+NFS>EFR/G.



CONSULTATION DU 12/03/2012 (Recul : 3 mois 11 jours)

Depuis 7 jours hémoptysie dyspnée sifflement fièvre.
Apparition œdème avant bras gauche. Eruption cutanée. Conjonctivite .Ulcération labiale.
Dysphagie. Arthralgie.

EXAMEN PHYSIQUE :

OEDEME AVANT BRAS GAUCHE-Eruption cutanée.
Conjonctivite .Ulcération labiale
TA: 16/9 . RC : 90 /min .Sat: 93 %..T° 38 .

EXAMENS BIOLOGIQUES :

NFS: GB = 17400 10 3/mm³(**Eo=14,9%**)-
HB= 12,90 gr/l - PLAQUETTES =613
103/mm³

VS : 1^{er} H: 46 2^{ème} H:80

EFR :

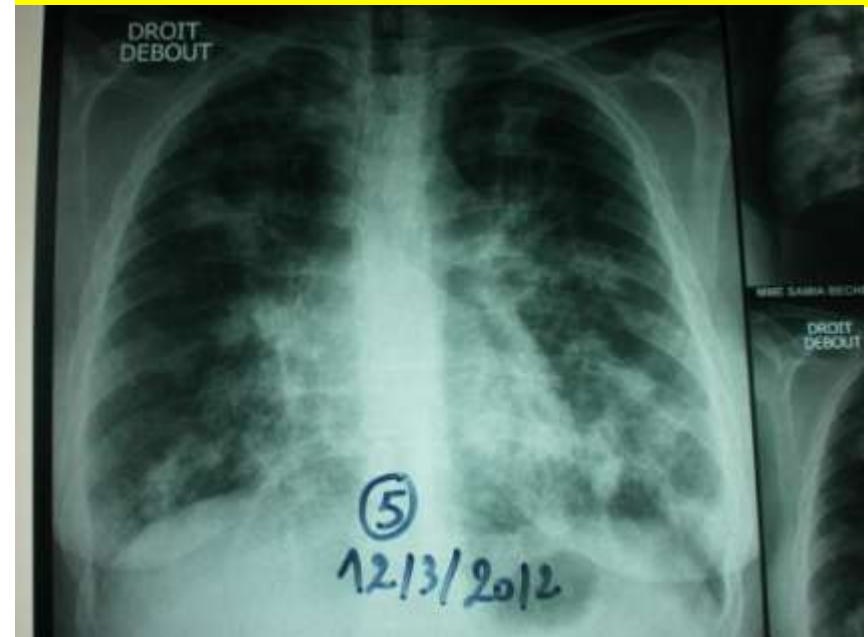CVF : 1,34 29 %
VEMS: 1,32 33 %
VEMS / CVF: 100 %

AVIS RUMATH O

RUMATHISME A EOSYNOPHYLE?-
VASCULARITE??

RX THORAX FACE:-

SYNDROME ALVEOLAIRE BIBASALE



Le 16/03/12(J 3):

Mise sous Prédnisone 1mg/Kg(+Traitement inhalée).

Amélioration clinique et radiologique

CONSULTATION du 01/05/2012

* SS PREDNISONNE 30 MG -.

MIEUX DU POINT DE VU RESPIRATOIRE ET
CUTANEOUQUEUX

*EXAMENS BIOLOGIQUES :

NFS: GB =8000 10 3/mm³(**Eo=2,3%**)- HB=
11,50 gr/l - PLAQUETTES = 298
103/mm³

VS : 1^{er} H: 13 2^{ème} H:35

GLYCEMIE:0,94

CREATININE:7,61

CRP:3,2

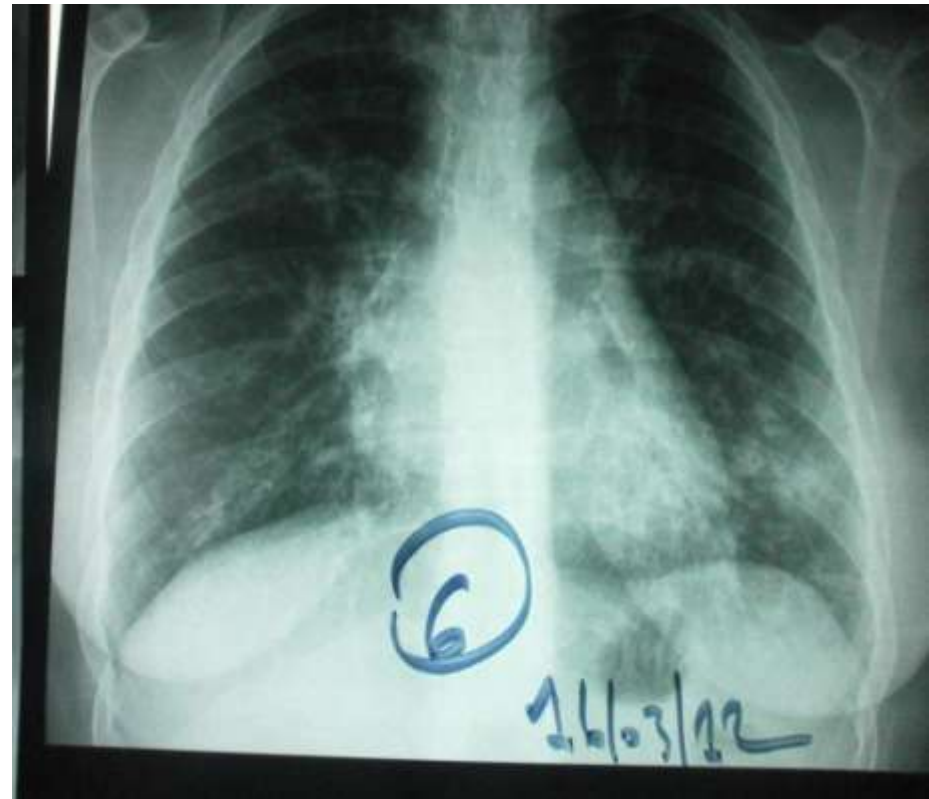AC/CCP 9,1 AC.ANTI-NUCLEAIRES:0,3

Dernière CONSULTATION 24/05/2013

GB: 11700 **EOSINOPHILES:10,1%**

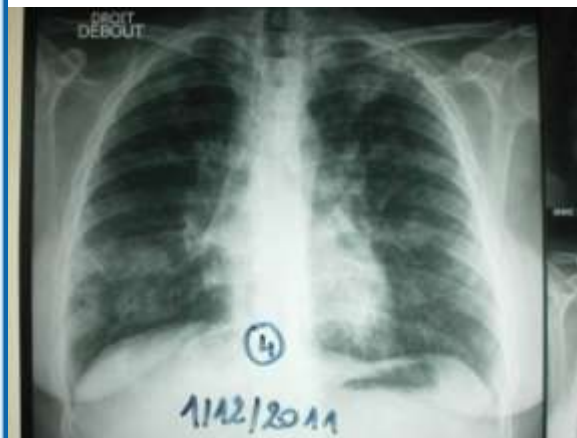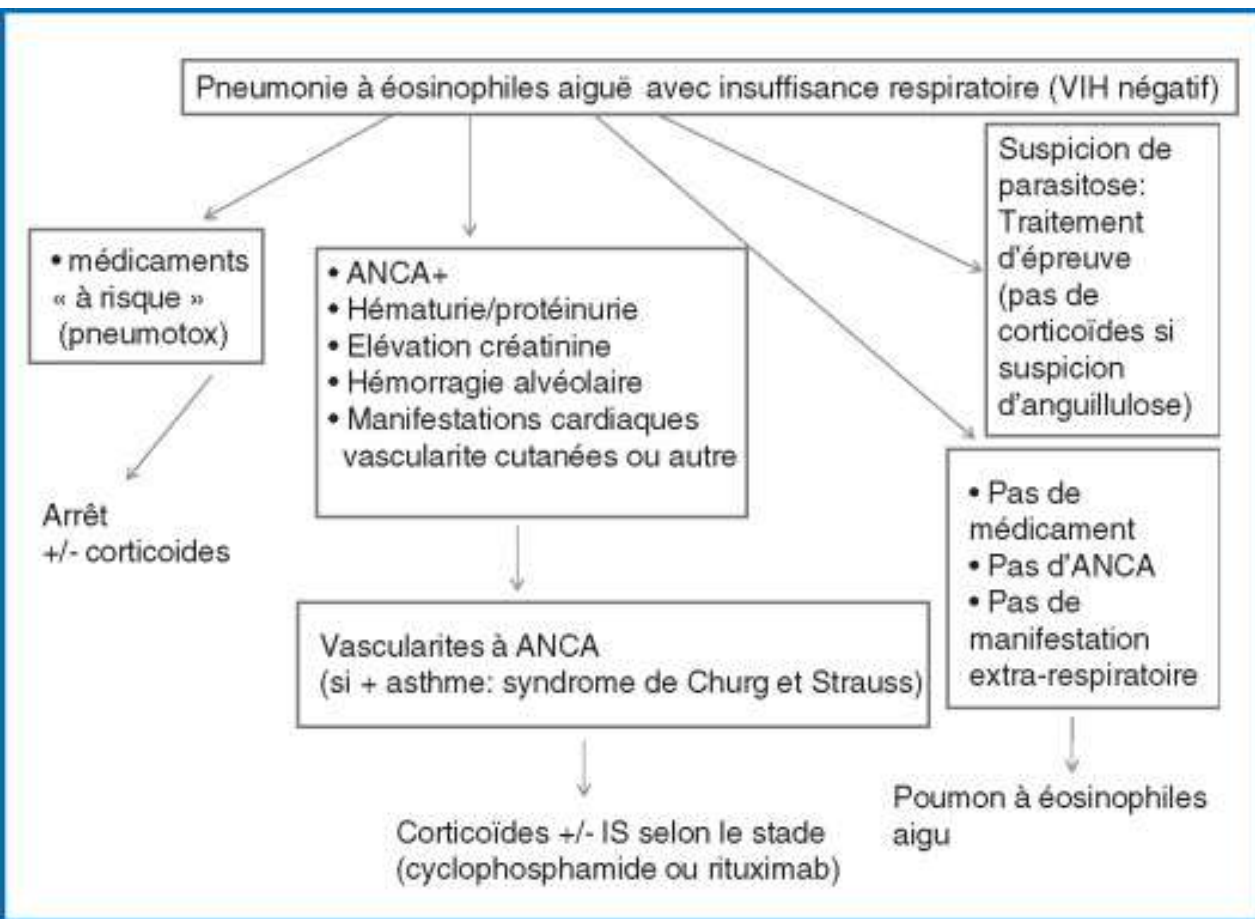
VS: 1^{èr}h: 35 . 2^{èm} h66

RX Thorax:Normale



DIAGNOSTIC :

POUMON EOSYNOPHYLE CHEZ UNE ASTHMATIQUE



SOLUPRED 20 mg.

3 cp (3 j) puis 2cp (7j) puis
1cp (15j) puis 1/2cp (30j)

Syndrome de Churg et Strauss :

Critères Diagnostiques(ACR) :4/6Critères

- ASTHME
- EOSYMPHYLIE>10%
- MONO OU POLYNEUROPATHIE
- INFLITRAT PULMONAIRE LABILE
- Douleur /Opacité sinusienne
- Eosinophilie extravasculaire